Lane Medical Library
193

Hochgradiges Megasigma
bei einem
29jährigen Mann.

Dissertation

zur

Erlangung der Doktorwürde

bei der

medizinischen Fakultät

der

Hessischen Ludwigs-Universität zu Gießen

vorgelegt von

Ludwig Loos
Approb. Arzt
aus Friedberg in Hessen.

Gießen 1933
Druckerei Wilh. Herr

Gedruckt mit Genehmigung der medizinischen Fakultät zu Gießen.

Referent: Professor Dr. Georg Herzog.

Im Jahre 1842 beschreibt Fr. A. von Ammon (1) zum ersten Male Erweiterungen des Dickdarms und des Rectums bei einem kurz nach der Geburt gestorbenen Kinde und bei einem Foeten aus dem 7. Schwangerschaftsmonat. Es folgen dann in den 50er, 60er und 70er Jahren des vorigen Jahrhunderts einige Veröffentlichungen über Erweiterungen einzelner Dickdarmabschnitte, die teils als Folgezustände chronischer Opstipation, teils als angeborene Leiden angesprochen wurden.

Hirschsprung (2) machte 1880 seine ersten Beobachtungen und die eigentliche Geschichte der Hirschsprungschen Krankheit beginnt mit seinem Vortrag auf der Berliner Gesellschaft für Kinderheilkunde im Jahre 1886. Die Ansicht über die Aetiologie und Pathogenese, die Hirschsprung damals vertrat, ist kurz folgende:

Das von ihm geschilderte Bild stellt eine Erkrankung eigner Art, einen morbus suis generis, dar. Sie beruht auf einer durch Entwicklungsanomalie hervorgerufene Hypertrophie und Dilatation des Dickdarms.

In der Literatur sind nun eine ganze Anzahl von Fällen beschrieben worden, die nicht ganz dieser Forderung entsprechen. Da nun alle Autoren über einen oder höchstens drei selbst beobachtete Fälle verfügen, sucht jeder an Hand dieser selbst beobachteten Fälle die Aetilogie der Hirschsprungschen Krankheit zu ergründen und den Befund als ursächliches, alleiniges Moment für die Entstehung der Krankheit zu Grunde zu legen.

Der Meinung Hirschsprungs, daß, wie oben schon erwähnt, die Krankheit eine angeborene Ektasie und Hypertrophie des ganzen Dickdarms sei, schließen sich Concetti (3), Kredel (4) und andere an.

Mya (5), Genersich (6) und andere meinen, daß nur die Dilatation angeboren sei, und durch mechanische oder entzündliche Ursachen erst sekundär eine Hypertrophie einträte.

Marfan (7) und Neter (8) haben sich besonders gegen diese Meinungen gewandt mit der Begründung, daß derartige Mißbildungen bei Neugeborenen wohl nie gesehen worden seien, sondern daß die Dilatation die Folge chronischer Opstipation sei, die ihrerseits wieder durch eine abnorme Länge und Schlingenbildung des Colons sigmoideum bedingt ist.

Gegenüber diesen Erklärungsversuchen sind auch rein mechanische Ursachen angeschuldigt worden, die im Sinne einer Abknickung zu suchen sind. Siegmund (9) z. B. hält für die Entstehung der Abknickung dieselben Einflüsse für ausschlaggebend, die er für den Sigmavolvulus anschuldigt. Maßgebend hierfür sind die Verhältnisse des Mesocolons und die Größe der

Sigmaschlinge, der Uebergang der an einem langen Gekröse aufgehängten Flexur in den durch ein kurzes Aufhängeband befestigten Mastdarm. Nach Braun (10) hat man sich den Vorgang so zu denken, daß Teile der leeren Flexur im kleinen Becken liegen und bei starker Anfüllung infolge Platzmangels in der Bauchhöhle sich nicht mehr aufzurichten vermögen. Oder daß bei Füllung der großen Flexur der absteigende Schenkel ins kleine Becken tritt und dort das obere, feststehende Ende des Rectums abknickt. Durch die Abknickung entsteht ein spornartiger Vorsprung in das Lumen des Darmes. Füllt sich nun die Schlinge weiter mit Kotmassen und Gas, so wird der Sporn durch Druck ventilklappenartig gegen die gegenüberliegende Wand gepreßt und dadurch der Verschluß hergestellt.

Auch nach der Ansicht von Perthes (11) kommt als Ursache der Darminhaltstagnation nur ein mechanisches Moment in Betracht, sei es Klappenbildung, sei es Abknickung oder Volvulus des S romanum. Gerade diese Auffassung findet in der pathologischen Anatomie viele Analogien, wo bekanntlich Dilatation und Hypertrophie häufig als Folgen einer mechanischen Störung aufzufassen sind. De Josselin de Jong und M. Muskens (12) berichten eingehend über einen Fall eines 12 Jahre alten Knaben, der an den Folgen dauernder Stuhlverstopfung ad Exitum kam. Durch genaue pathologisch-anatomische Untersuchungen glauben sie berechtigt zu sein, den von ihnen beschriebenen Fall von Megacolon congenitum für eine Erkrankung des Dickdarms als Folge eines angeborenen Klappenmechanismus halten zu dürfen. Aus ihrem Befund ergibt sich am anatomischen Präparat, daß, „. . . beim Uebergang der Flexur ins Rectum links hinten sich eine Klappe befindet, die durch Druck von unten her aufgehoben werden kann, und alsdann den Durchgang vom Rectum in die Flexur gestattet. Durch Druck von oben schließt dagegen die Klappe den Zugang zum Rectum ab".

Daß auch durch narbige Veränderungen eine Passagebehinderung auftreten kann, beweist ein Fall von Wachendorf (13). Es handelt sich hier um ein 9jähriges Mädchen, bei welchem vor 8 Jahren wegen Mastdarmvorfall ein Thierscher Ring eingelegt worden war. Durch unglückliche Zufälle war es versäumt worden, den Ring wieder zu entfernen. Es bildete sich um den Ring herum im Verlauf der 8 Jahre ein festes Narbengewebe, das eine teilweise Verlegung des Darmlumens hervorrief, und so die Symptome der Hirschsprungschen Krankheit in Erscheinung treten ließ. Fenwick sprach als erster den Spasmus des Sphinkter ani als Ursache der Hirschsprungschen Krankheit bei einem 12 Monate alten Knaben an. Die Arbeit von Koeppe (14) aus dem Jahre 1908, hält den Spasmus als Aetiologie der Hirschsprungschen Krankheit für nicht so selten, wie es nach den spärlichen sich dafür aussprechenden Mitteilungen zu sein scheint. Vielmehr glaubt er, daß in einer ganzen Reihe von

Fällen der Literatur nicht erkannte Spasmen vorgelegen haben. Bei der Demonstration des später hier zu beschreibenden Falles in der medizinischen Gesellschaft zu Gießen (vorgestellt von Schopper, Pathologisches Institut, Gießen) erwähnte auch Frick (Kinderklinik Gießen) in der Diskussion, daß als Ursache für echte Formen von secundärem Hirschsprung Sphinkterspasmen oder tatsächliche Verengerung der Analöffnung beobachtet worden seien. Die rechtzeitige Erkenntnis der Aetilogie gestatte eine causale Therapie, deren Erfolg vom Zeitpunkt der Erkennung abhängt. Endlich macht Vogel (15) auf die Möglichkeit eines Zusammenhanges der lokalen Darmerschlaffung mit der allgemeinen konstitutionellen Asthenie aufmerksam. Er hat gefunden, daß die Astheniker am ganzen Körper vielfach eine Nachgiebigkeit des Stützgewebes zeigen. Es ließe sich daher nach seiner Ansicht an die Möglichkeit denken, daß auch einzelne Teile der Darmwand abnorm nachgiebig wären, bedingt durch Mängel des elastischen Gewebes, vielleicht wie Payr meint, auch der Muskelelemente.

Wie weit die konstitutionelle Asthenie eine Rolle in dem ursächlichen Zusammenhang der Hirschsprungschen Krankheit spielt, läßt sich nach der Ansicht von Vogel, infolge der bisher geringen Erfahrung auf diesem Gebiete nicht mit Sicherheit beurteilen. Die neurogene Aetiologie ist in neuerer Zeit vielfach diskutiert worden. Ishihava gelang es durch Durchschneiden der zum Dickdarm ziehenden sakral-autonomen Fasern experimentell beim Hunde ein Megacolon hervorzurufen, während Sympathicusdurchschneidung keinerlei Wirkung zur Folge hatte.

Die Lehre Hirschsprungs von dem angeborenen Riesenwuchs des Darmes hat sich nach Kleinschmidt (16) bis heute aufrecht erhalten; doch vertreten die meisten Autoren den Standpunkt, daß nicht jeder Krankheitsfall als angeborene Mißbildung zu betrachten ist. Gewöhnlich wird vielmehr heute ein echtes Megacolon congenitum, im Sinne Hirschsprungs, und ein Pseudomegacolon (besser secundäres oder symptomatisches Megacolon) unterschieden.

Charakteristisch für das echte Megacolon ist allein der Umstand, daß sich weder am geschlossenen, noch am aufgeschnittenen Darm irgendwelche mechanische Hindernisse finden, die die Dilatation und Hypertrophie des Darmes erklären können.

Was das klinische Bild anlangt, so finden sich, mit mehr oder minder großen Ausnahmen, die Erscheinungen wieder, die Löwenstein (17) in seinem Sammelreferat kurz zusammengefaßt hat:

> „Kinder oder Erwachsene erkranken an Verstopfung, die längere Zeit anhält; der Leib wird aufgetrieben, oft außerordentlich hochgradig; Winde und Stuhl gehen nur in geringer Menge ab. Vielfach haben die Kranken anfangs keine weiteren Beschwerden. Infolge Zwerchfellhochstand tritt späterhin Atembehinderung ein.

Dazu kommen Schmerzen im Leib und Druckschmerzhaftigkeit. Trotzdem kann der Ernährungszustand noch gut bleiben. Die Beschwerden führen, da sie nicht von selbst vergehen, den Kranken zum Arzt. Dieser findet außer den erwähnten Zeichen, gespannte Bauchdecken, Venenfüllung auf ihnen, sieht dicke Darmschlingen in kräftiger Peristaltik sich unter der Haut bewegen, oder fühlt sie. Die Perkussion ergibt überall tympanitischen Schall, hin und wieder Dämpfung.

Bei der Obduktion findet man die mit Gas und halbflüssigem Kot gefüllten, aufgetriebenen und in ihrer Wand verdickten Darmabschnitte, die oft den ganzen Bauchraum ausfüllen. Weder von außen noch am aufgeschnittenen Darm ist ein, den Eintritt der Kotstauung und ihre Folgen erklärendes, mechanisches Hindernis zu finden; das ist charakteristisch für die Krankheit."

Der Hauptsitz der pathologischen Veränderungen ist der Dickdarm. In 83 Fällen des Sammelreferates von Löwenstein war die Erweiterung auf die einzelnen Darmabschnitte folgendermaßen verteilt:

Die Flexura sigmoidea allein	27 mal
Mehrere Abschnitte des Dickdarms . .	35 mal
Der ganze Dickdarm	11 mal
Dickdarm und Rectum	6 mal
Dünndarm außer dem Dickdarm . . .	4 mal

Mikroskopisch fand Zoepffel (18) und die meisten anderen Autoren die Schleimhaut stellenweise ohne Epithel, mit Leuko- und Lymphozyten infiltriert.

Besonders auffällig ist die Hypertrophie der Ringmuskulatur, mit welcher meistens eine stärkere Bindegewebsentwicklung einhergeht. Hin und wieder finden sich an den Gefäßen Veränderungen, besonders an den Arterien, deren Wände verdickt, und deren Lumen verengt oder verschlossen sein kann. Die Nervenelemente sollen zuweilen nur sehr schwach entwickelt gewesen sein.

In einer Zusammenstellung der Hirschsprungeschen Krankheit von Danziger (19) werden 10 Fälle beschrieben, bei denen die Träger der Krankheit über 20 Jahre waren und das Leiden seit der Geburt bestand. Nur in einem von diesen 10 Fällen ergab der Sektionsbefund eine Abknickung am Übergang des kolossal dilatierten Sigmas ins Rectum. In den übrigen Fällen wurde entweder nur eine starke Erweiterung einzelner Dickdarmschlingen ohne irgendein Hindernis gefunden oder der Ausgang war unbekannt. Ebenso führt Link (20) in seiner Arbeit 4 Fälle von Hirschsprungscher Krankheit bei Erwachsenen an, bei denen der Anfang der Krankheit auch bis in die früheste Jugend zurückzuverfolgen war.

Wie aus dem Sammelreferat von Löwenstein zu ersehen ist, wird das männliche Geschlecht häufiger betroffen als das weibliche.

In dem anschließend zu besprechenden Fall von Megasigma, der vor kurzem im Pathologischen Institut der Universität zu Gießen zur Obduktion kam, erreichte der Träger trotz enormer Entwicklung des Megasigmas, das seit der Geburt bestand, das bisher kaum beobachtete Alter von 29 Jahren.

Bevor ich auf den pathologisch-anatomischen Befund näher eingehe, soll kurz die Anamnese vorausgeschickt werden.

Es handelt sich um einen 29jährigen Zimmermann bei dem schon sogleich nach der Geburt spontan kein Stuhlgang eintrat, sodaß die Hebamme durch Einläufe nachhelfen mußte. Bis zum 5. Lebensjahr ging es leidlich mit Hilfe von Einläufen. Mit 6 Jahren trat eine schwere Auftreibung des Leibes auf, was die Eltern veranlaßte mit dem Kind die Klinik aufzusuchen. In der Chirurgischen Klinik zu Gießen wurde der Darm entleert und Operation vorgeschlagen. Die Operation wurde damals verweigert. Der Untersuchungsbefund der Chirurgischen Klinik zu Gießen, des damals 6 Jahre alten Kindes lautet:

Blasses, schwächlich gebautes Kind mit diffusen Zeichen von Rachitis. Untere Thoraxapertur stark erweitert. Leib sehr aufgetrieben. Umfang 83 cm. Hoch thympanitischer Schall. Puls klein, unregelmäßig, wenig gefüllt, stark beschleunigt. Kind erbricht wiederholt kaffeesatzartige Massen (Blut). Blähungen und Stuhlgang gehen nicht ab. In flacher allgemeiner Mischnarkose ergibt die Rectumtouchierung reichliche Mengen Kot. Auf wiederholte hohe Darmeinläufe mit Darmrohr und Knopfsonde entleeren sich reichliche Mengen Stuhl mit Blähungen spontan und mit Hilfe von Löffelinstrumenten. Mit dem einfachen Rectumspiegel sieht man in ungefähr 20 cm Höhe eine breite Segelklappe, die das Darmlumen verschließt und wiederholt die Kotmassen und Einläufe nicht abfließen läßt. Nach Einläufen Allgemeinbefinden gebessert, Abdomen weich, wenig aufgetrieben. Am 21. X.: Der Stuhl erfolgt nicht spontan. Es werden täglich Ausspühlungen des Mastdarms vorgenommen, in der Weise, daß ca. 2 Liter lauwarmes Wasser eingegossen wird. Von dem Spülwasser werden kleine Kotmassen mit ausgeschwemmt. Abdomen etwas aufgetrieben, hauptsächlich in der linken Bauchseite, entlang dem Colon descendens. Am 24. X.: Eltern holen das Kind ab, obwohl ihnen eindringlich die Folgen geschildert worden sind, falls sie das Kind nicht operieren lassen.

Bis zum Krieg war das Befinden mit Hilfe von Klysmen verhältnismäßig gut. Der Patient half sich später mit einer eigenen Technik den Darm zu entleeren. Im Kriege war das Befinden wieder einmal sehr schlecht; der Leib war bretthart gespannt. Seine Tante gab ihm damals ein Natronpräparat, was ihm sehr gut half und den Trommelbauch beseitigte. Nach dem

Krieg war das Befinden verhältnismäßig gut. Der Patient hat als Zimmermann schwere Arbeit verrichtet. Er mußte sich bei der Arbeit des Sägens gegen die Bretter stemmen, was ihm für seinen immer geblähten Bauch sehr gut tat. Sein Bruder fand ihn auffallend oft auf dem Abort, da er immer Schwierigkeiten mit der Darmentleerung hatte. Er hat trotz seiner Krankheit immer viel und gut gegessen. Noch drei Tage vor seinem Tode hat er abends eine große Mahlzeit verzehrt. Der vor einem halben Jahr plötzlich erfolgte Tod seines Vaters soll einen Umschlag in seinem Leiden gebracht haben. Er nahm damals an Gewicht ab, wurde blasser, bekam immer stärkere Darmbeschwerden. Nur bei bestimmter Lagerung gingen die Winde noch ab. Zuletzt nur noch in Knieellenbogenlage. Abführmittel halfen nichts mehr. Die letzten Nächte vor der Aufnahme in die Klinik hat der Patient nur noch in Knieellenbogenlage zugebracht. Er kam noch zu Fuß mit bretthartgespanntem Leib in die Klinik, wo das Coecum vorgelagert wurde, zur Anlegung eines Anus praeter naturalis. Bevor dieser angelegt werden konnte, trat der Exitus noch am Tage der Aufnahme ein.

Der Untersuchungsbefund der Chirurgischen Klinik des am 4. I. 1933, also kurz vor dem Tode aufgenommenen Patienten war folgendermaßen:

Mittelgroßer Mann in sehr elendem Zustand. Haut und sichtbare Schleimhäute schlecht durchblutet. Die Herzaktion ist sehr unregelmäßig. Das Herz ist nach oben verdrängt. Eine genauere Untersuchung ist wegen des schlechten Zustandes des Patienten nicht möglich. Der Leib ist trommelartig aufgetrieben und bis zur Grenze des Möglichen gespannt. In der Umgebung des Magens besteht Druckempfindlichkeit. Es fehlt jede Darmtätigkeit. Kein Erguß. Die Darmschlingen sind prall mit Gas gefüllt. Auf hohen Einlauf entleeren sich Winde und geringe Mengen schwärzlichen Stuhles. Da Erbrechen einsetzt, wird in Lokalanaesthesie eine Kotfistel am aufsteigenden Dickdarm angelegt. Um 2 Uhr (2 Stunden p. o.) verfällt der Patient plötzlich. Der Puls wird zusehends schlechter. Herzmittel haben keinen Erfolg. Um 7.30 Uhr erfolgt der Exitus.

Die Sektion der Leiche wurde im Pathologischen Institut zu Gießen (Direktor: Professor Dr. Gg. Herzog) ausgeführt.

Sektionsprotokoll: L. N. 8/33.

Aeußere Besichtigung: Leiche eines mittelgroßen schmalgebauten jungen Mannes. Unterhautfettpolster nur gering ausgebildet. Auf der Rückenfläche finden sich bläulich-rote Totenflecke. Totenstarre an den oberen und unteren Extremitäten nicht gelöst. Muskulatur im Ganzen gut entwickelt. Das Abdomen ist sehr stark aufgetrieben und gespannt. Der Thorax hat Faßform mit sehr weiter unteren Apertur. Im Vergleich zu dem halbkugelig aufgetriebenen Bauch erscheinen die übrigen Körperteile wie dürftig entwickelte Anhangsgebilde. In der rechten

Unterbauchgegend befindet sich eine schräg verlaufende, etwa 12 cm lange, frische Operationswunde, deren untere Hälfte mit Seide vernäht ist, in deren oberem Teil ein Stück Dickdarm uneröffnet eingenäht ist.

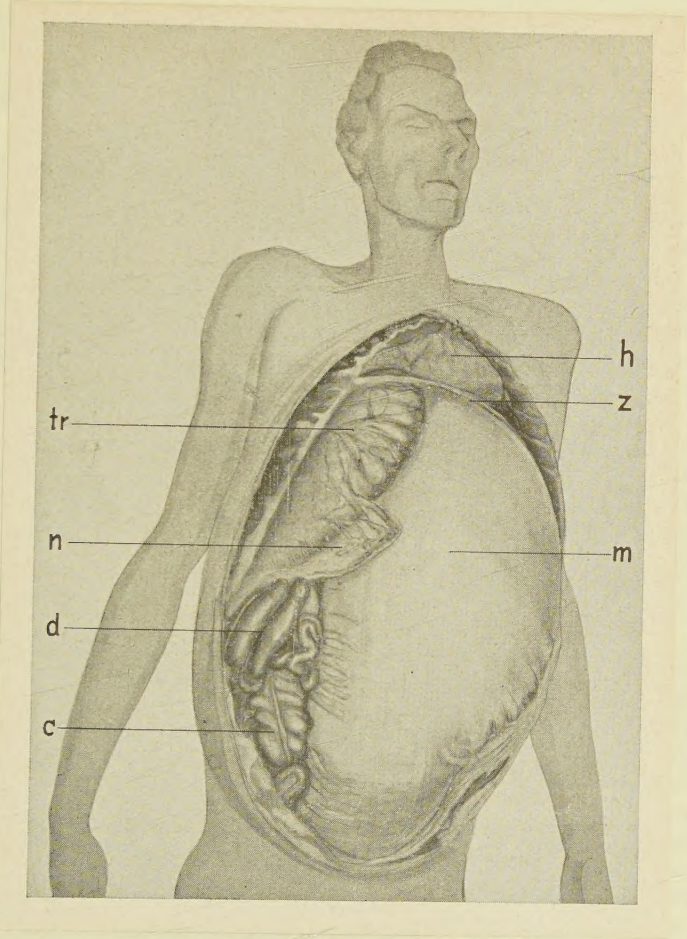

Situs nach Abnahme des Brustbeines:
h = Herzbeutel, z = Zwerchfell, m = Megasigma, tr = Colon transversum
n = Netz, d = Dünndarm, c = Coecum.

Brusthöhle: Zwerchfellstand: links 2. I. C. R., rechts 2. Rippe. Sämtliche Brustorgane sind stark nach der oberen Thoraxapertur hinaufgedrängt. Der Herzbeutel (siehe Abb. h) liegt mit einer Fläche von etwa Handtellergröße der vorderen Brustwand an. Er ist von Fettgewebe ziemlich reichlich durchsetzt. Das Herz ist im Herzbeutel nahezu quergestellt. Die vena cava inferior ist an ihrer Eintrittsstelle in den rechten Vorhof etwas abgeknickt.

Die Lungen nehmen vorn nur einen kleinen Raum ein. An der dorsalen Seite dehnen sich die Lungen weiter caudalwärts aus; ihre untere Grenze liegt etwa in Höhe des 10. Brustwirbels. Die Sinus phrenicocostales sind dorsal stark erweitert. Das Zwerchfell (siehe Abb. z) ist hier stark abgeflacht. Die Lungen sind in allen Bezirken lufthaltig und zeigen an ihrer Oberfläche eine mäßige anthrakotische Pigmentierung.

Bauchhöhle: Bei Eröffnung der Bauchhöhle wölbt sich das mächtig ausgedehnte Colon sigmoideum (siehe Abb. m) prall gespannt vor. Beim Bauchschnitt gerät die Messerschneide durch die nur wenige mm dicke, straff gespannte Bauchdecke hindurch, sogleich in die Wand des hochgradig ausgedehnten Colon sigmoideum, sodaß mit einem lauten Knall große Mengen von Gas entweichen. Die aufgetriebenen Schlingen des Colon sigmoideum nehmen den größten Teil der stark erweiterten Bauchhöhle ein. Sie wölben sich oben bis hinter den Rippenwinkel vor. Sie sind nach dem Entweichen des gasförmigen Inhaltes vollständig von dunkelbraunen, breiigen Kotmassen erfüllt. Durch den stark gefüllten und infolge seiner Schwere stark nach links gekippten unteren Abschnitt des Colon sigmoideum ist eine deutliche erkennbare Abknickung am Uebergang zum normalen nicht erweiterten Rectum eingetreten. Das Colon descendens und transversum (siehe Abb. tr) sind hochgradig aufgetrieben. Das Colon ascendens und das Coecum (siehe Abb. c) sind nur wenig gebläht. Die Leber ist vollständig nach oben in den Brustkorb hinaufgedrängt und dorsalwärts gekippt. Auch der Magen ist in die untere Brustkorböffnung hinein verlagert. Das ziemlich fettarme, große Netz (siehe Abb. n) bedeckt zum Teil den Scheitel der oberen Sigmaschlinge. Das Bauchfell ist überall glatt. Die inträperitoneale Flüssigkeit ist nur wenig vermehrt.

Es war, wie schon erwähnt, wegen des schlechten Zustandes des Patienten bei der Einlieferung in die Chirurgische Klinik am 4. Januar 1933 eine genauere Untersuchung nicht möglich. Lediglich der Befund an der Leiche und am aufgeschnittenen Rektum gestattet eine Gegenüberstellung des Befundes des damals 6 Jahre alten Patienten. Das in Formol fixierte Präparat wird vom Anus aus an der Vorderwand aufgeschnitten. Außer dem normal entwickelten Annulus haemorrhoidalis sieht man an der rechten Hinterwand des Rektums 6 cm oberhalb des Sphincter ani internus die 1 cm hohe Kohlrausch'sche Falte. An der linken Vorderwand sind ebenfalls zwei Falten zu erkennen, deren Höhe je 0,5 cm beträgt. Die untere Falte ist 4 cm, die obere 8 cm vom Sphincter ani internus entfernt. Von einer weiteren Falte ist am ganzen Rektum nichts mehr zu sehen. Wir haben also hier in Bezug auf die Plicae transversales recti ein völlig normales anatomisches Bild vor uns. Was allerdings die Länge des Rektums angeht, so weicht hier der Befund von der Norm etwas ab. Gerade weil das Rektum sich ohne scharfe Grenze an das

Colon sigmoideum anschließt, sind die Angaben der Länge oft recht verschieden. Sie schwankt zwischen 15 und 20 cm. In unserem Falle beträgt die Länge des ganzen Rektums d. h. die Entfernung vom Sphincter ani internus bis zu dem sackartig ausgebuchteten und nach vorn überhängenden Colon sigmoideum 12 cm, sodaß jetzt wahrscheinlich ein Teil des Rektums in das Megasigma mit einbezogen ist. Außer der bereits bei der Beschreibung des Bauchsitus erwähnten Abknickung ist am Uebergang vom Sigma zum Rektum kein pathologischer Befund, insbesondere keinerlei Klappenbildung nachweisbar.

Um sich ungefähr ein Bild von der enormen Ausdehnung des Megasigmas und einzelner anderer Abschnitte des Dickdarmes machen zu können, seien im Folgenden die Maße einiger Darmabschnitte angeführt. Es muß bemerkt werden, daß die Maße an dem in Formol gehärteten und daher schon etwas geschrumpften Präparat genommen worden sind.

Die Circumferenz beträgt:

1. des Rektums . . . . . 8 cm
2. der Flexura sigmoidea . . . . . 56 cm
3. des Colon transversum u. descendens 28 cm
4. des Colon ascendens . . . . . 14 cm

Aus diesen Angaben ist ohne weiteres zu ersehen, daß die Flexura sigmoidea am stärksten an der Dilatation beteiligt ist. Die Dicke der Wand des Sigmas beträgt an der größten Ausbuchtung 0,4 cm.

Für die mikroskopische Untersuchung wurden Stücke aus der Flexura sigmoidea, dem Uebergang von der Flexur in das Rektum, der Kohlrausch'schen Falte und dem Sphincter ani entnommen und in Celloidin eingebettet. Die Schnitte wurden dann mit Haematoxylin-Eosin und Eisenhaematoxilin v. Gieson gefärbt.

Bei allen Schnitten sind die auffälligsten Veränderungen in den muskulären Anteilen zu finden. Hier zeigen Ringmuskulatur und Längsmuskulatur eine außerordentlich starke Hypertrophie.

Auf einem Schnitt durch die Wand des Sigmas sieht man daß die oberflächlichen Partien der Schleimhaut (zum Teil wohl auch infolge postmortaler Veränderungen) größtenteils fehlen. Nur die basalen Schichten der Mucosa sind erhalten, lassen aber auch schon stellenweise keine deutliche Kernfärbung mehr erkennen. Die noch erhaltene Mucosa ist durchsetzt von lymphozytären und ganz vereinzelten plasmazellulären Elementen; eosinophile Zellen sind reichlicher vorhanden. Diese Infiltration setzt sich auf die Muscularis mucosa, die stark hypertrophiert ist, und auf die Submucosa noch fort. Die Submucosa ist teilweise stark aufgelockert, teilweise setzt sie sich aus einem derben Bindegewebe zusammen. In der Submucosa sind außerdem einige

kleine Venen durch alte organisierte Thromben verschlossen. Die Hauptveränderungen sind, wie schon makroskopisch zu erkennen ist, in den muskulären Anteilen zu finden. Hier ist besonders stark die Muscularis interna hypertrophiert, die geringe lymphozytäre Infiltrate erkennen läßt. Auch die Muscularis externa zeigt eine deutliche Hypertrophie und zellige Infiltration. Die Die Längsmuskulatur ist von dünneren und dickeren Bindegewebszügen durchsetzt. Auch die Serosa zeigt eine bindegewebige Verdickung.

Die gleichen Veränderungen finden sich an dem Schnitt vom Uebergang des Sigma in das Rektum und an Schnitten durch die Kohlrausch'sche Falte; hier zeigt vor allem die Submucosa eine starke Vermehrung der Bindegewebsfasern.

Der Schnitt durch den Sphincter zeigt außer einer Erweiterung und Füllung der Blutgefäße nichts Besonderes.

Die mikroskopische Untersuchung der verschiedenen Darmabschnitte ergibt somit außer einer hochgradigen muskulären Hypertrophie und chronisch entzündlichen Veränderungen besonders im Bereich des Sigma keine weiteren pathologischen Befunde.

Infolge der 29jährigen Krankheitsdauer bereitet es große Schwierigkeiten den vorliegenden Fall in aetiologischer Hinsicht zu klären.

Es wurde zwar im 6. Lebensjahr, anläßlich einer klinischen Untersuchung eine breite Segelklappe des Rektums in 20 cm Höhe oberhalb des Anus, die das Darmlumen ventilartig verschlossen hat, festgestellt. Doch ist es nicht ohne Weiteres angängig, diese damals beobachtete Segelklappe als Krankheitsursache anzusprechen, da zu berücksichtigen ist, daß das Leiden schon 6 Jahre bestanden hat. Innerhalb dieser Zeit war sicherlich schon eine hochgradige Erweiterung des Sigma eingetreten, sodaß es sich bei dem Untersuchungsbefund im 6. Lebensjahr möglicherweise nicht um eine echte Falte, sondern um eine Abknickung handelte, die sekundär durch das überhängende und erweiterte Sigma bedingt war. Hat es sich damals aber tatsächlich um eine echte Faltenbildung gehandelt, die man für die Erweiteruug des Sigma und für das gesamte Krankheitsbild verantwörtlich machen könnte, so müßte diese Falte durch die sich immer stärker erweiternden Sigma und Dickdarmschlingen im Sinne eines circulus vitiosus immer mehr in den Bereich des Megasigma hereingezogen worden sein; denn bei der Obduktion bestand nur noch eine Abknickung zwischen Rektum und dem überhängenden und nach links geschlagenen Megasigma, wo-

durch ein Ventilverschluß verursacht wurde, der sich ohne weiteres durch Umlagerung des Sigma beheben ließ.

Es läßt sich somit infolge der langen Krankheitsdauer nicht mehr klären, ob es sich im vorliegenden Falle um ein echtes Megasigma oder um ein Pseudomegasigma handelt.

Literaturverzeichnis.

1. v. Ammon, Fr. A.: Die angeborenen chirurgischen Krankheiten des Menschen. Atlas, Tafel 9, Text, S. 38/39, Berlin 1842.
2. Hirschsprung: Stuhlträgheit Neugeborener infolge von Dilatation und Hypertrophie des Colons. Jahrb. f. Kinderheilkunde 1888.
3. Concetti, L.: Über einige angeborene, bei Kindern die habituelle Verstopfung hervorrufenden Mißbildungen des Colons. Arch. f. Kinderheilkunde Bd. 27, S. 319, 1899.
4. Kredel: Über die angeborene Dilatation und Hypertrophie des Dickdarms. Zeitschr. f. klin. Med. Bd. 53, 1904.
5. Mya: Due ossevazione di dilatazione ed ipertrophia congenita del colon. Lo Sperinientale 1894. Fasc. 3, Sez. biolog. (cit. nach Löwenstein).
6. Genersich, G.: Über angeborene Dilatation und Hypertrophie des Dickdarmes. Jahrb. f. Kinderheilkunde 1893.
7. Marfan: De la constipation des nourissons et en particulier de la constipation d' origine congenitale. Revue mensuelle des maladies l'enfance. Bd. 13, 1895, S. 153. (cit. nach Löwenstein).
8. Neter: Die Beziehung der congenitalen Anomalien des S romanum zur habituellen Verstopfung im Kindesalter (zur Hirschsprung'schen Krankheit und zum Volvulus flexurae sigmoideae der Erwachsenen). Arch. f. Kinderheilkunde Bd. 32, 1901.
9. Siegmund: Henke-Lubarsch, Handbuch der speziellen Pathologie und pathologischen Anatomie und Histologie. Bd. 4, 3. Teil.
10. Braun: Zur operativen Behandlung der congenitalen Dilatation des Colons. Verh. d. Ges. D. Naturforscher und Ärzte Kassel 1903, 2. Teil, S. 149.
11. Perthes, G.: Zur Pathologie und Therapie der Hirschsprung'schen Krankheit (Megacolon congenitum). Arch. f. Chir. Bd. 77, 1905.
12. de Josselin de Jong und Muskens, A. L. M.: Über Hirschsprung'sche Krankheiten. Mitt. aus den Grenzgebieten der Med. und Chir. Bd. 21, S. 647.
13. Wachendorf: Zur Pathogenese der Hirschsprung'schen Krankheit. Münch. Med. Wo. Nr. 42, S. 1793, 1925.
14. Koeppe, H.: Zur Kenntnis der Hirschsprung'schen Krankheit. Monatsschr. f. Kinderheilkunde Bd. 6, Nr. 10.
15. Vogel: Zur Frage der Aetiologie der Hirschsprung'schen Krankheit. Mitteilungen aus den Grenzgebieten der Medizin und der Chirurgie. Bd. 34, S. 637, 1922.

16. Kleinschmidt: Handbuch der Kinderheilkunde. Bd. III, 1931.

17. Löwenstein: Über die Hirschsprung'sche Krankheit. (Sammelreferat). Centr.-Blatt für allg. Path. und phath. Anat. Bd. 18, S. 929, 1907.

18. Zöpffel: Die anatomischen Verhältnisse des Darmes beim echten Megacolon gegenüber dem Pseudomegacolon. Diss. Straßburg 1909 und Virch. Arch. Bd. 198, 119, 1909.

19. Danziger, M.: Beitrag zur Kenntnis der Hirschsprung'schen Krankheit, Diss. Göttingen 1907.

20. Link, E.: Die Hirschsprung'sche Krankheit. Diss. Königsberg 1906.

21. Versé: Über chronische Dilatation des Dickdarmes im höheren Alter. Münch. Med. Wo. S. 654, 1909.

22. Pensoldt: Die obere Querfalte des Rektums und ihre Beziehung zur Stuhlverstopfung. Beitr. zur path. Anat. und zur allgem. Path. Bd. 69, 1921.

23. Drachter: Handbuch der Kinderheilkunde. Bd. 9, 1930.

Zum Schluß ist es mir ein Bedürfnis allen meinen akademischen Lehrern meinen herzlichsten Dank auszusprechen. Eine besonders angenehme Pflicht ist es mir, Herrn Professor Dr. Georg Herzog und Herrn Privat-Dozent Dr. Schopper, die mir die Anregung zur vorliegenden Arbeit gaben, und mich bei ihrer Ausarbeitung durch Rat und Tat unterstützten, sowie für die gütige Ueberlassung des Materials verbindlichst zu danken.

Lebenslauf.

Am 14. August 1907 wurde ich als Sohn des Prof. Dr. Loos zu Friedberg in Hessen geboren. Nach zweijährigem Besuch der Grundschule zu Friedberg i. H. trat ich in die Vorklasse der Augustinerschule zu Friedberg i. H. ein, an welcher Anstalt ich Ostern 1927 das Zeugnis der Reife erlangte. Sodann widmete ich mich dem Studium der Medizin und studierte die ersten fünf Semester in Heidelberg. Dort bestand ich am 25. Oktober mein Physikum. Danach bezog ich für je ein Semester die Universitäten in Gießen, München und Frankfurt a. M. Meine letzten drei Semester verbrachte ich wieder in Gießen, wo ich am 6. Dezember 1932 mein Staatsexamen bestand. Vom 20. Dezember 1932 bis 20. Juni 1933 war ich am pathologischen Institut der Universität Gießen unter Leitung von Herrn Professor Dr. Georg Herzog als Medizinalpraktikant beschäftigt. Seit dem 20. Juni bin ich am Konitzkystift der Stadt Bad Nauheim unter Leitung von Herrn Professor Dr. Lueg tätig, wo ich auch mein praktisches Jahr beendet habe.

Ludwig Loos.